

КЛІНІКО-ІНСТРУМЕНТАЛЬНІ ОСОБЛИВОСТІ ПАРОКСИЗМАЛЬНОЇ ВЕГЕТАТИВНОЇ НЕДОСТАТНОСТІ У ДІТЕЙ ПРИ НАЯВНОСТІ ХРОНІЧНОЇ ПАТОЛОГІЇ ЛОП-ОРГАНІВ

Лабуцько О.В.¹, Мітюряєва І.О.¹, Гнилоскуренко Г.В.¹, Гавриленко Ю.В.², Матусова М.О.¹.

¹Кафедра педіатрії №4 Національного медичного університету імені О.О. Богомольця

²Кафедра дитячої оториноларингології, аудіології і фоніатрії Національна медична академія післядипломної освіти лікарів імені П. Л. Шупика

Визначено клініко-інструментальні особливості ПВН у хворих при наявності хронічної патології ЛОР-органів. Доказано, що наявність вогнищ хронічної інфекції ЛОР-органів з відповідним бактеріологічним навантаженням посилює зміни мікроциркуляторного русла, вегетативного гомеостазу та функціонального стану центральної нервової системи у хворих з пароксизмальною вегетативною недостатністю, що потребує введення до комплексу терапії ПВН дихальної гімнастики, яка сприятиме поліпшенню та тренуванню резервних можливостей адаптації, та своєчасне лікування вогнищ хронічної інфекції.

Ключові слова. Діти, пароксизмальна вегетативна недостатність, хронічна патологія ЛОР-органів, мікроциркуляція, варіабельність ритму серця

Вегетативні дисфункції та хронічні вогнища інфекції відносяться до найбільш поширених захворювань дитячого віку. За даними численних епідеміологічних досліджень в популяції, вегетативні порушення, починаючи з пубертатного періоду, зустрічаються в 25-80% спостережень[3], а хронічна патологія ЛОР-органів у 23-81% [7].

На даний час встановлено, що в первинних і вторинних лімфоїдних органах, а також у слизових оболонках, асоційованих з лімфоїдною тканиною – mucosal associated lymphoid tissue (MALT) знаходиться велика кількість вегетативних нервових структур, головним чином, норадренергічних. Постгангліонарний (симпатичний) нейромедіатор - норадреналін, що виділяється з варикозних розширень вегетативних нервових волокон, впливає на структурні елементи лімфоїдної тканини через періартеріолярнолімфатичний простір [7]. Наявність адренорецепторів на мембранах лімфоцитів та інших лімфоїдних клітин вказує на істотне значення нейромедіаторів вегетативної нервової системи (ВНС) у регуляції місцевого та системного імунітету. Медіатори в нервових волокнах і імунокомпетентні клітини представляють єдину систему, за допомогою якої імунні відповіді можуть бути стимульовані або пригнічені [9]. В експериментальних дослідженнях показана тривала імуносупресія у адреналектомованих тварин, при цьому гістохімічні дані свідчать про тісний анатомічний зв'язок між лімфоїдними органами і адренергічними нервовими волокнами, які проникають до лімфоїдної тканини разом з кровоносними судинами, розгалужуються в паренхімі і вступають в контакт з лімфоцитами і макрофагами [7].

Постійно діючий стресовий фактор, як наприклад, хронічне вогнище інфекції, викликає неадекватну вегетативну реактивність. В наслідок чого може формуватись синдром патологічної адаптації. Патологічна адаптація при запальних захворюваннях глотки клінічно проявиться гіперплазією лімфоаденоїдної тканини, навіть сприятиме переходу гострого запального процесу в хронічний [7,11].

Отже, запалення в порожнині глотки може перешкоджати нормальному функціонуванню не тільки сегментарної вегетативної системи, а й надсегментарних вегетативних утворень, приводячи до вегетативної дисфункції.

На теперішній час системи симпатичного і блукаючого нервів не розглядаються як повністю антагоністичні. При нормальному перебігу фізіологічних процесів є повна узгодженість в їх роботі, оскільки управління по нервовому каналу еволюційно розвивалося пізніше, ніж по гуморальному, зумовлені ним реакції носять більш загальний характер, забезпечуючи лише підготовку серця до сприйняття більш точних гуморальних команд [7]. Авторами досліджено, що гуморальний канал, який реалізує свій вплив через судинну систему безпосередньо на серце, кору головного мозку і підкіркові ядра, є більш інертним. Його вплив носить переважно стабілізуючий характер і забезпечує стратегічну адаптацію [9]. Необхідно зазначити, що нормальний режим роботи синусового серцевого вузла досягається функціональною динамічною взаємодією симпатичного і парасимпатичного відділів вегетативної нервової системи, регульованої гуморальним каналом. Вищезазначене свідчить про те, що на підставі аналізу

структури синусового серцевого ритму представляється можливим отримати інформацію про поточну взаємодію ланок управління діяльністю серця, судити про характер захисно-приспосувальних реакцій організму [1,2]. Іншими словами, показники, що відображають характер синусового серцевого ритму, можуть розглядатися, як інтегральні параметри реактивності, в першу чергу, вегетативного гомеостазу, як одного з найважливіших її ланок.

Важливо відзначити, що при хронічних неспецифічних захворюваннях органів дихання у дітей значення показників кардіоінтервалограм носять динамічний характер [1,7]. З поліпшенням стану хворої дитини зменшується ступінь напруги компенсаторних механізмів організму, знижується рівень функціонування центрального контуру регуляції ритму серця, і відповідно зменшуються значення індексу напруги. В автономному контурі відбувається перебудова взаємозв'язків симпатичного і парасимпатичного відділів вегетативної нервової системи шляхом посилення впливів останнього [1].

Відомо, що капіляри – є найменшими судинами в організмі, які першими реагують на патологічний процес шляхом зміни функціонального стану та морфологічної перебудови, що веде до порушень метаболізму відповідних органів і тканин. Тому, вивчення мікроциркуляції за допомогою капіляроскопії дозволяє виявити початкові функціональні та морфологічні зміни при ряді захворювань і проконтролювати ефективність лікування. [5,8]. Інтерес до вивчення морфофункціонального стану судин мікроциркуляції пояснюється ще тим, що судинне русло разом із сполучною тканиною є ключовими ланками адаптаційного механізму організму [2,10]. В системі мікроциркуляції реалізується транспортна функція серцево-судинної системи і забезпечується транскapілярний обмін, який створює необхідний для життя тканинний гомеостаз. На теперішній час є недостатньо вивченим питання порушень мікроциркуляції та вегетативного гомеостазу у дітей та підлітків з вегетативними дисфункціями при наявності хронічної патології ЛОР-органів.

Метою дослідження було встановлення особливостей перебігу пароксизмальної вегетативної недостатності (ПВН) у дітей на фоні хронічної патології ЛОР-органів, шляхом визначення бактеріального навантаження слизових оболонок носоглотки та стану мікроциркуляторного русла.

Матеріали та методи. Було обстежено 55 дітей з ПВН, які знаходились на стаціонарному лікуванні в кардіоревматологічному відділенні ДКЛ №6 м. Києва.

Всі пацієнти проходили загальноклінічне та отоларингологічне обстеження, на підставі яких були поділені на дві групи. Основну групу склали 25 пацієнтів з ПВН, у яких виявлено хронічна патологія ЛОР-органів, в контрольну групу увійшли 20 пацієнтів з ПВН без ЛОР-патології.

При отоларингологічному обстеженні оцінювали анамнестичні дані (частота випадків ГРВІ на рік, візити до ЛОР-лікаря з приводу загострення хронічного тонзиліту, ангіни). При огляді проводили риноскопію (з оцін-

кою слизової оболонки порожнини носа, визначали наявність ексудату, вираженість капілярів в зоні Кіссельбаха), фарингоскопію (з оцінкою слизової оболонки задньої стінки глотки, структури і розмірів мигдалин, визначали симптомів Гізе, Зака, Преображенського) і мікроскопію з визначенням стану барабанної перетинки.

Всім пацієнтам з хронічною патологією проводили бактеріологічний посів з порожнини носа та мигдаликів.

Оцінку стану мікроциркуляторного русла проводили за допомогою капіляроскопії нігтьового ложа за стандартною методикою. Визначали забарвлення основного фону, стан сосочкового прошарку, структуру і розташування капілярних петель і ступінь їх порушення. Стан мікроциркуляції бульбарної кон'юнктиви оцінювали за допомогою щілинної лампи з подальшою фотореєстрацією. Визначали судинні (зміна артеріоло-венулярного коефіцієнта, нерівномірність калібру, наявність судинних клубочків і сітчаста структура капілярів), внутрішньосудинні (наявність складки і уповільнення кровотоку) і позасудинні порушення (мікрогеморагії периваскулярний набряк). Мікроскопію слизової оболонки порожнини носа проводили за методикою Молдавської та співавт. 8] у нашій модифікації. Оцінювали характер судин, локалізацію та асиметрію їх розташування.

Аналіз добової ВРС здійснювали в автоматичному режимі під час проведення холтеровського моніторингу ЕКГ за допомогою програми «Кардіо-Біоритм» (АОЗТ «Сольвейг», Київ) за 24-годинним записом кардіоритмограми (КРГ).

Статистичну обробку проводили за допомогою математичного пакету програми SPSS 22.0.

Результати досліджень та їх обговорення.

В основній групі дітей у 28% дітей визначався довготривалий перебіг хронічного тонзиліту, який був виставлений 3 роки тому, і тільки з цих пацієнтів перебували на диспансерному обліку 1-2 роки. У 4 хворих (16%) в анамнезі – хронічний рецидивуючий аденоїдит, а у 2 пацієнтів (8%) - хронічний рецидивуючий гайморит. При цьому 36% пацієнтів мали викривлення носової перетинки.

Серед скарг, які мали хворі утруднене дихання достовірно частіше зустрічалось в основній групі (68%) у порівнянні з контрольною (15%). Також, майже всі хворі в основній групі скаржились на підвищену втомлюваність (92%), проти 60% пацієнтів в контрольній групі. У хворих з ПВН при наявності хронічних вогнища інфекції сприяли в 1,9 рази частішим випадкам ГРЗ на рік. Тривалий субфібрилітет у 52% хворих у порівнянні з групою контролю ($p < 0,05$) також поєднувався з наявністю хронічного вогнища інфекції.

Інші скарги мали однакову тенденцію в обох групах та достовірно не відрізнялись. (рис.1)

Аналіз бактеріологічного посіву з мигдаликів виявив, що стафілококова флора переважає у 84% хворих на фоні хронічного тонзиліту. З них *Staphylococcus aureus* займає провідне положення – 50% (від 10^3 до 10^7

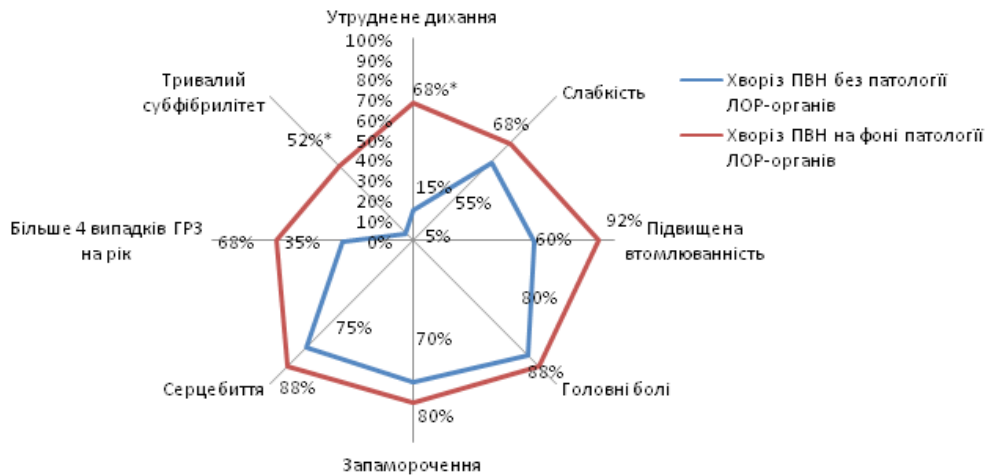


Рис.1. Розподіл скарг хворих у пацієнтів на фоні патології ЛОР органів та без неї.

Примітка * - $p < 0,05$, оцінка статистичної достовірності за критерієм Пірсона χ^2 в групах хворих

КУО/мл). *Moraxella catarrhalis* визначалась у 14,7% (від 10^3 до 10^4 КУО/мл). Такі умовно-патогенні мікроорганізми, як *Neisseriae sicca* та *Streptococcus viridas, salivatus, epidermidis* зустрічались у кожного хворого основної групи в титрах 10^4 - 10^6 . Бактеріологічний посів з порожнини носа виявив, що стрептококова флора переважає у 63%, *Klebsiella pneumoniae* – у 22% (від 10^3 до 10^4) *Haemophilus influenzae* – у 20,5% (в титрах 10^3 - 10^4) та гриби роду *Candida* у 6% (10^3 і менше).

Відомо, про вплив хронічних вогнищ інфекції на серцевий ритм та вегетативний гомеостаз. Показник активності регуляторних систем (ПАРС) за даними варіабельності ритму серця вираховували за такими даними: сумарний ефект регуляції, функція автоматизма, вегетативний гомеостаз, стійкість регуляції, активність підкіркових нервових центрів. Так, в групі пацієнтів з ПВН без хронічного тонзиліту тільки у 10% ПАРС становив 1-2 бали, що вказує на оптимальну роботу регуляторних систем, при цьому у 50% виявлено напруження регуляторних систем і у 40% із активацією симпатoadреналової системи.

У більшості хворих із ПВН на фоні хронічного тонзиліту виявлено значне напруження регуляторних систем та у 9,2% - виснаження із порушенням функціональних резервів.

Високий рівень бактеріальної інтоксикації веде до порушення периферійної трофіки тканин, що проявляється змінами стану мікроциркуляторного русла. Так, за результатами капіляроскопії нігтьового ложа 2/3 хворих з ПВН на фоні хронічної патології ЛОР органів мають змінену структуру капілярів на відміну від половини пацієнтів групи контролю ($p < 0,05$). Крім того, спостерігається тенденція до збільшення кількості пацієнтів з порушеннями мікроциркуляції в основній групі. Так, у пацієнтів основної групи більше виражена III ступінь порушень мікроциркуляції – 16,0% при цьому I і II – 44%-32% відповідно і лише 8% з нормаль-

ними показниками. При цьому в контрольній групі II ступінь визначався у 15%, а III ступінь не виявлявся зовсім.

При оцінці результатів бульбарної мікроскопії також визначається залежність судинних порушень від наявності ЛОР-патології. Так, при хронічному тонзиліті виявлені судинні порушення у вигляді нерівномірності калібру судин (52%), одиничних мікроаневризм (60%), м'ядричної звивистості капілярів (88%) і венул (48%), одиничних артеріоло-венулярних анастомозів (25%). А також спостерігаються позасудинні порушення у вигляді мікрогеморагії (16%) і периваскулярного набряку у 12% хворих. (табл.1)

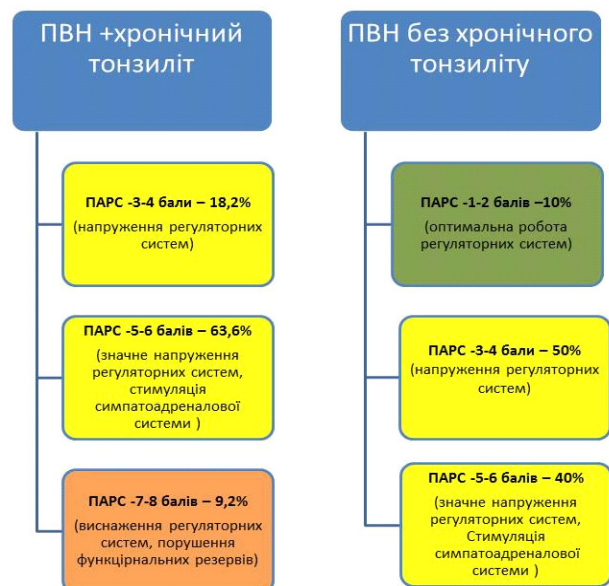

Рис.2. Показник активності регуляторних систем за даними варіабельності серцевого ритму у пацієнтів з ПВН

Особливості показників бульбарної мікроскопії у хворих на ПВН при наявності хронічної патології ЛОР-органів

Показники бульбарної мікроскопії		Хворі ПВН на фоні хронічної патології ЛОР-органів n=25	Хворі ПВН без ЛОР-патології n=20
Артеріоло-венулярний коефіцієнт	1:3,1:4	17(68%)	9(45%)
	1:5,1:6	8 (32%)	6(30%)
Нерівномірність калібру судин	одиночні	13(52%)	7(35%)
	багаточисленні	9(36%)	6(30%)
Мікроаневризми	одиночні	15(60%)**	5(25%)
	багаточисленні	7(28%)	2(10%)
Саккуляція венул	одиночні	8(32%)	5(25%)
	багаточисленні	2(8%)	1(5%)
Міандрична звивистість	венул	12(48%)	7(35%)
	капілярів	22(88%)**	10(50%)
	артеріол	8(32%)	5(25%)
Судинні клубочки	одиночні	11 (44%)	7(35%)
	багаточисленні	7(28%)	4(20%)
Сітчаста структура капілярів	одиночні	19(40%)	6(30%)
	багаточисленні	9(36%)	5(25%)
Артеріоло-венулярні анастомози	одиночні	17(25%)	3(15%)
	багаточисленні	4(16%)	2(10%)
Сладж-феномен		0	0
Мікрогеморагії		4(16%)	1(5%)
Периваскулярний набряк		3(12%)*	0

Примітка * - $p < 0,05$, ** - $p < 0,01$ оцінка статистичної достовірності за критерієм Пірсона χ^2 в групах хворих

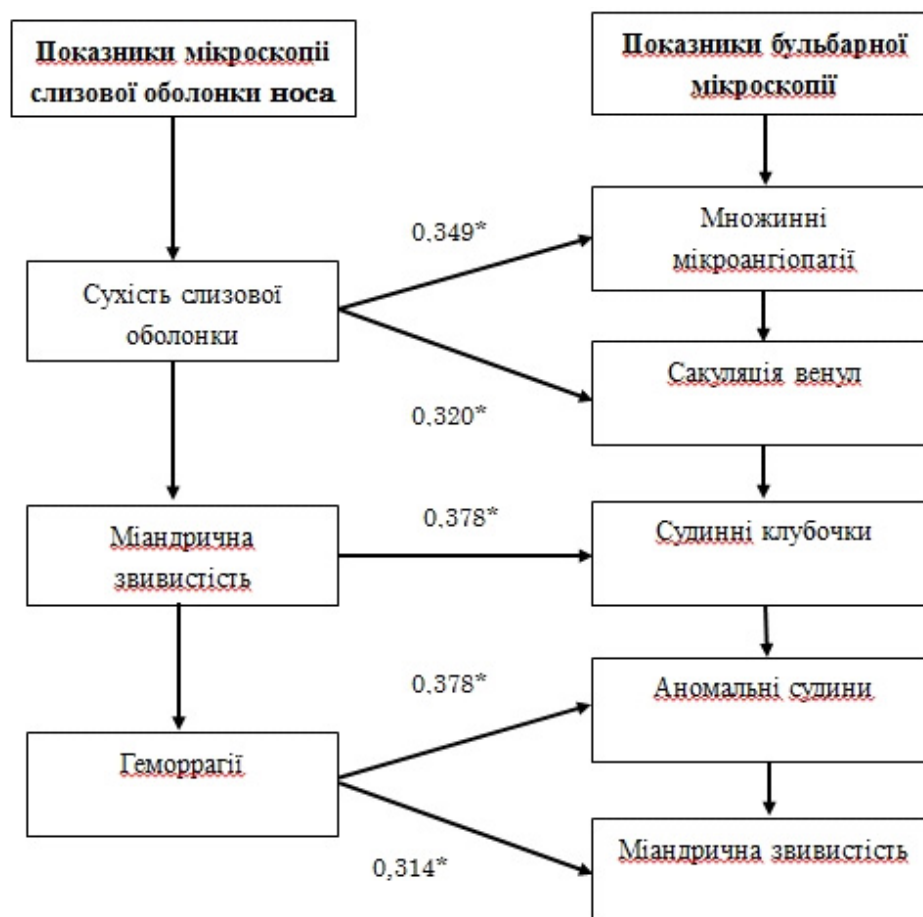


Рис. 3. Кореляційні зв'язки показників бульбарної мікроскопії та мікроскопії слизової оболонки порожнини носа.

При оцінці слизової оболонки перетинки носа у 30% пацієнтів основної групи визначається сухість слизової, при чому більшість хворих мають викривлення перетинки носа. Також, у 60% хворих цієї групи виявлено білатеральну диссиметрію капілярів в зоні Киссельбаха, проти 15% контрольної групи. У половини хворих основної групи визначається міандрична звивистість капілярів в зоні Киссельбаха проти 20% в контрольній групі.

За даними кореляційного аналізу встановлений прямий зв'язок між наявністю хронічного тонзиліту та судинними клубочками ($r=0,527$, $p<0,05$), а також сітчастою структурою капілярів ($r=0,332$, $p<0,05$) за даними бульбарної мікроскопії. Також, доведено взаємозв'язок між показниками бульбарної мікроскопії та мікроскопії слизової оболонки перетинки носа (рис.3)

Висновки. Дослідження суб'єктивних проявів у дітей віком 10-16 років із вегетативними дисфункціями, при наявності хронічної ЛОР-патології, виявило характерні прояви церебрастенічного синдрому: високу частоту головного болю, запаморочення, лабільність психоемоційного стану, а також такі скарги як тривалий субфебриліт та утруднення дихання. Анамнестична довго тривалість ЛОР-патології (2-3 роки) практично співпадала з наявністю проявів ПВН, при чому у них в 3,1 рази частіше реєструвалась астенізація у вигляді швидкої втомлюваності, наявність хронічних вогнищ ЛОР інфекції сприяла в 1,8 рази частішим випадкам ГРЗ на рік.

Аналіз бактеріологічного посіву з мигдаликів виявив, що стафілококова флора переважає у 84% (*Staphylococcus aureus* – 50%) та у 63% спостерігалась стрептококова флора із порожнини носа у хворих ПВН на фоні хронічної патології ЛОР-органів.

Дані бульбарної мікроскопії демонструють залежність судинних та позасудинних порушень від наявності вогнищ ЛОР-інфекції. доведено взаємозв'язок між показниками бульбарної мікроскопії та мікроскопії

слизової оболонки перетинки носа, а також наявністю хронічних вогнищ інфекції ($r=0,527$, $p<0,05$).

Аналіз показників варіабельності серцевого ритму з розрахунком показника активності регуляторних систем, свідчить про порушення адаптації та виснаження фізіологічних резервів переважно в групі пацієнтів з хронічною патологією ЛОР органів.

ЛІТЕРАТУРА

1. Бережний В.В., Романкевич І.В. Застосування визначення варіабельності серцевого ритму у дітей// *Современная педиатрия*, 2015. – Т.1(65). – С.87-91.
2. Богоявленская О.В., Ослопов В.Н. Исследование состояния системы микроциркуляции при артериальной гипертензии// *Кардиология*. – 2010. – Т.5(10). – С.20-25
3. Вегетативні дисфункції у дітей. Пароксизмальна вегетативна недостатність. Наукове видання / В.Г.Майданник, І.О.Мітюряєва-Корнійко, Н.М.Кухта, Г.В.Гнілоскуренко. – К.:Логос, 2017. – 300с.
4. Житова В.А., Чернуха С.Н. Использование капилляроскопии для диагностики нарушений периферического кровообращения // *Актуальные проблемы современной медицины: Вісник української медичної стоматологічної академії*. – 2013. – Т. 13. – №4(44). – С. 231-235.
5. Жмеренецький К.В., Каплиева О.В., Сиротина З.В., Езерский Р.Ф. Место микроциркуляции в развитии сосудистых нарушений у детей и подростков//*Дальневосточный медицинский журнал*. – 2012. – №2. – С. 59-62.
6. Молдавская А.А., Петров В.В., Аведисян В.Э. Зональные особенности структурной организации слизистой оболочки полости носа человека в раннем постнатальном онтогенезе// *Фундаментальные исследования*. – 2007. – №8. – С.19-21
7. Шустова Т.И., Юрков А.Ю., Самотокин М.Б. Адренергическая и холинергическая иннервация глоточной миндалины у детей с хроническим аденоидитом // *Морфология*, 2016. – N 2. – С.16-20
8. Francesca Ingegnoli, Ariane I. Herrick. Nailfold Capillaroscopy in Pediatrics // *Arthritis Care & Research*. – 2013. – Vol. 65(9). – P. 1393-1400
9. Nancy H. Ruddle. Lymphatic vessels and tertiary lymphoid organs// *J Clin Invest*. – 2014. –124(3). – P.953-959
10. Yvonne-Tee G.B., Ghulam Rasool A.H., Sukari Halim A. et al. Noninvasive assessment of cutaneous vascular function in vivo using capillaroscopy, plethysmography and laser-Doppler instruments: Its strengths and weaknesses// *Clinical Hemorheology and Microcirculation*. – 2006. – N 34 (2006). – P. 473-457.
11. Zyplakov DE, Mangushev AR, Krasnozhen VN, VV Rafailov. Characteristics of the microvasculature of the pharyngeal tonsils in chronic adenoiditis // *Kazan Medical zhurnal*. – 2011. – Т. 92. №2. – P. 194-196.

КЛИНИЧЕСКИЕ И ИНСТРУМЕНТАЛЬНЫЕ ОСОБЕННОСТИ ПАРОКСИЗМАЛЬНОЙ ВЕГЕТАТИВНОЙ НЕДОСТАТОЧНОСТИ У ДЕТЕЙ ПРИ НАЛИЧИИ ХРОНИЧЕСКОЙ ПАТОЛОГИИ ЛОР-ОРГАНОВ

Определено клинические и инструментальные особенности пароксизмальной вегетативной недостаточности у детей на фоне хронической патологии ЛОР-органов. Доказано, что наличие хронических очагов инфекции ЛОР-органов с значительной бактериальной нагрузкой усиливает изменения микроциркуляторного русла, вегетативного гомеостаза и функционального состояния центральной нервной системы, что свидетельствует про необходимость введения в комплекс терапии ПВН дыхательной гимнастики, которая будет способствовать улучшению и тренированности резервных возможностей организма, и своевременное лечение очагов хронической инфекции.

Ключевые слова. Дети, пароксизмальная вегетативная недостаточность, хроническая патология ЛОР-органов, микроциркуляция, вариабельность ритма сердца.

CLINICAL AND INSTRUMENTAL FEATURES OF PAROXYSMAL AUTONOMIC INSUFFICIENCY IN CHILDREN IN THE PRESENCE OF CHRONIC ENT PATHOLOGY

It defined clinical and instrumental features of paroxysmal autonomic insufficiency in patients in the presence of chronic ENT pathology. It proved that the presence of foci of chronic infection of upper respiratory tract with an appropriate bacteriological load increases microcirculation changes, vegetative homeostasis and functional state of the central nervous system at paroxysmal autonomic insufficiency that requiring for complex therapy autonomic dysfunction breathing exercises and adequate treatment chronic infections that will improve the reserve capacity and training adaptation.

Key words. Children, paroxysmal vegetative insufficiency, chronic pathology of ENT organs, microcirculation, heart rate variability